LES CLÉS DU DIAGNOSTIC

filières de santé maladies rares

CIBLER les signes — **L**IER les éléments entre eux — **É**LIMINER (diagnostic différentiel) — **S**TATUER sur le diagnostic définitif

ACROSYNDROME VASCULAIRE CHEZ L'ADULTE

Interrogatoire et examen clinique

- Âge de début, antécédents familiaux, facteur.s déclenchant.s, professions favorisantes, loisirs
- Médicaments vasoconstricteurs : collyres, béta bloqueurs, tryptans
- Facteurs de risque cardio-vasculaires : athérosclérose, tabac, toxiques, etc
- Unilatéral ou bilatéral, caractère paroxystique (quelques minutes) ou permanent (quelques jours), trouble trophique associé
- Signes systémiques : arthralgies, photosensibilité, syndrome sec …
- Sclérodactylie, télangiectasies
- Manœuvre d'Allen[1], palpation des pouls

Éliminer acrosyndromes non vasculaires

- Canal carpien
- Acrocholoses
- Acrosyndromes neuropathiques (exemple Fabry)
- Algoneurodystrophie
- Erythème acral lors chimiothérapie
- Pathomimie (œdème bleu de Charcot)

Non paroxystique

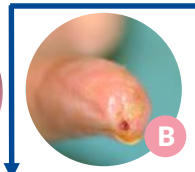

Ischémie digitale [A] [B]

- Imagerie vasculaire
- Capillaroscopie
- Échographie cardiaque
- Biologie (AAN[2], aPL[3], ANCA[4], autres facteurs de thrombophilie selon le contexte)

- Artériopathie d'origine professionnelle
- Embolies
- Paranéoplasique
- Connectivites, vascularites
- Maladie de Buerger ★

- Pas d'ischémie digitale
- Manœuvre d'Allen[1] normale
- Pas de poussée paroxystique
- Acrocyanose/engelures typiques = pas de bilan (sauf engelure persistant l'été)

- Acrocyanose [C]
- Engelures [D]
- Hématome digital spontané [E]
- Acrocholose

Paroxystique

3 phases du Raynaud :
- Syncopale (blanche) : quasi-obligatoire
- +/- Cyanique (bleu)
- +/- Hyperhémique (rouge)

Au chaud : érythermalgie [F]

NFS plaquettes, TSH, AAN[2]
+/- mutation JAK2
Recherche neuropathie des petites fibres

★ **Érythermalgies primitives**
- Familiale (autosomal dominant)
- Microcirculatoire

★ **Érythermalgies secondaires**
- **Syndrome myéloprolifératif**
- Hyperthyroïdie, lupus
- Hémoglobinurie paroxystique nocturne
- Neuropathie des petites fibres

Au froid : Raynaud [G]

IMPORTANT
AAN[2] et capillaroscopie [H]
Si unilatéral, faire en plus : écho-Doppler artériel membre sup et pression systolique digitale

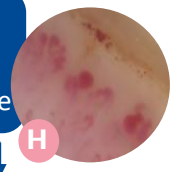

Raynaud primaire

★ **Raynaud secondaire**
- Connectivites (sclérodermie ++)
- Artériopathie d'origine professionnelle (manœuvre d'Allen[1] pathologique)
- Cancer (si nécrose digitale)

★ Avis spécialisé[5]

[1]Manœuvre d'Allen : https://urlz.fr/gQjd
[2]AAN : anticorps antinucléaires
[3]aPL : anti-phospholipides
[4]ANCA : anticorps anticytoplasme des neutrophiles
[5] https://www.fai2r.org/les-centres-fai2r/

Rédaction : Dr B BADER-MEUNIER, Pr E HACHULLA, Dr JB MONFORT, Dr P SENET (Janvier 2022)
Relecture : Dr E BOURRAT, Pr J CONSTANS, Pr C FRANCES, Pr M LAMBERT, Pr MA PISTORIUS, Pr JL STEPHAN

Édition : Filière FAI²R - www.fai2r.org
Filières de Santé Maladies Rares - www.fsmr.fr - www.clesdudiagnostic.fr